



Universiteit  
Leiden  
The Netherlands

## **Neoplastische cysten van het pancreas: een klinisch dilemma**

Gorris, M.; Bruno, M. J.; Cahen, D. L.; Fockens, P.; Santvoort, H. C. van; Hooft, J. E. van; Besselink, M. G.

### **Citation**

Gorris, M., Bruno, M. J., Cahen, D. L., Fockens, P., Santvoort, H. C. van, Hooft, J. E. van, & Besselink, M. G. (2020). Neoplastische cysten van het pancreas: een klinisch dilemma. *Nederlands Tijdschrift Voor Geneeskunde*, 164. Retrieved from <https://hdl.handle.net/1887/3784839>

Version: Publisher's Version

License: [Licensed under Article 25fa Copyright Act/Law \(Amendment Taverne\)](#)

Downloaded from: <https://hdl.handle.net/1887/3784839>

**Note:** To cite this publication please use the final published version (if applicable).

## DISCLAIMER



Onafhankelijke informatie is niet gratis. Het NTVG investeert veel geld om het hoge niveau van haar artikelen te waarborgen, door een proces van peer-review en redactievoering. Het NTVG kan alleen bestaan als er voldoende betaalde abonnementen zijn. Het is niet de bedoeling dat onze artikelen worden verspreid zonder betaling. Wij rekenen op uw medewerking.

## Neoplastische cysten van het pancreas

### Een klinisch dilemma

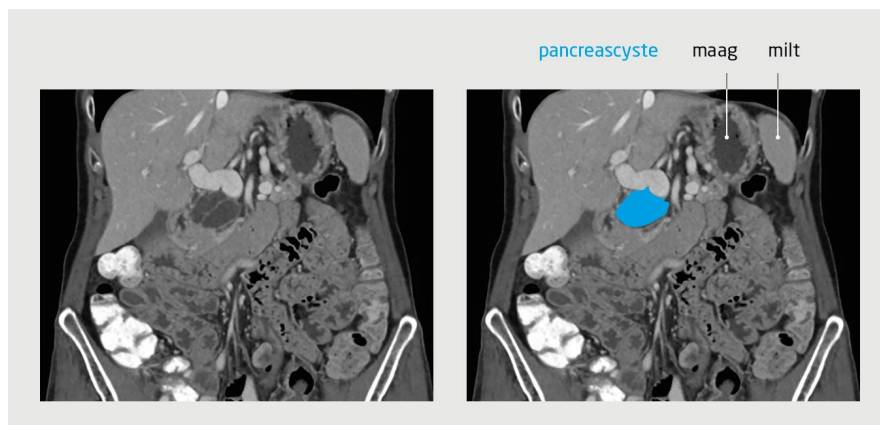
Myrte Gorris, Marco J. Bruno, Djuna L. Cahen, Paul Fockens, Hjalmar C. van Santvoort, Jeanin E. van Hooft en Marc G. Besselink\*

\* Namens de Dutch Pancreatic Cancer Group (DPCG).

Dames en Heren,

Door de stijgende levensverwachting en het sterk toegenomen gebruik van beeldvormende onderzoeken worden cysten van het pancreas steeds vaker per toeval ontdekt. Het merendeel van deze cysten is onschuldig, maar zij kunnen ook maligne of premaligne zijn. Kennis van de juiste diagnostiek en behandeling is daarom van belang. In dit artikel bespreken wij aan de hand van 3 casussen het diagnostische traject volgens de nieuwe Europese richtlijn.

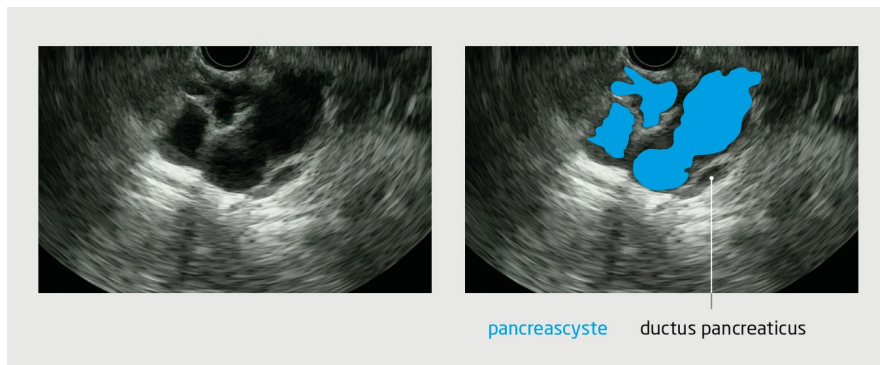
**Patiënt A**, een 77-jarige, actieve, fitte vrouw met hypertensie en claustrofobie, wordt vanwege buikpijn door de huisarts naar het ziekenhuis verwezen voor echografie van het abdomen. Daarbij wordt een pancreascyste vastgesteld. Aanvullend CT-onderzoek van het abdomen toont een cyste met een diameter van 46 mm en septaties, maar geeft geen duidelijkheid over het type cyste (figuur 1). Patiënt vertelt ons dat zij last heeft van een zeurende pijn boven in de buik. Haar eetlust is goed, de ontlasting is onveranderd en het gewicht is stabiel. De familieanamnese is negatief voor pancreasproblemen.



**Figuur 1**  
**Pancreascyste met septaties bij patiënt A**

Coronale CT-opname van het abdomen tijdens de portaal veneuze fase van een 77-jarige vrouw, waarop een pancreascyste te zien is met een diameter van 46 mm en septaties.

Omdat MRI-onderzoek niet mogelijk is vanwege claustrofobie, ondergaat patiënte endoscopische ultrasonografie. Daarbij wordt in de pancreaskop een multiloculaire cyste gezien met een diameter van 43 mm en meerdere septaties (figuur 2). De wand van de cyste is niet verdikt en er is geen nodus zichtbaar in de cyste. Om onderscheid te kunnen maken tussen een mucineuze en een niet-mucineuze cyste, wordt tijdens het onderzoek een dunnaaldaspiratie verricht. Daarbij wordt sereus vocht opgezogen, dat wordt ingestuurd voor biochemische analyse. Onderzoek van het aspiraat toont een lage concentratie van het carcino-embryonaal antigeen (12  $\mu\text{mol/l}$ ; referentiewaarde: < 192) en een lage amylaseconcentratie (27,2 U/l; referentiewaarde < 250). Deze uitslag past bij een sereus cystadenoom, dat geen follow-up behoeft.



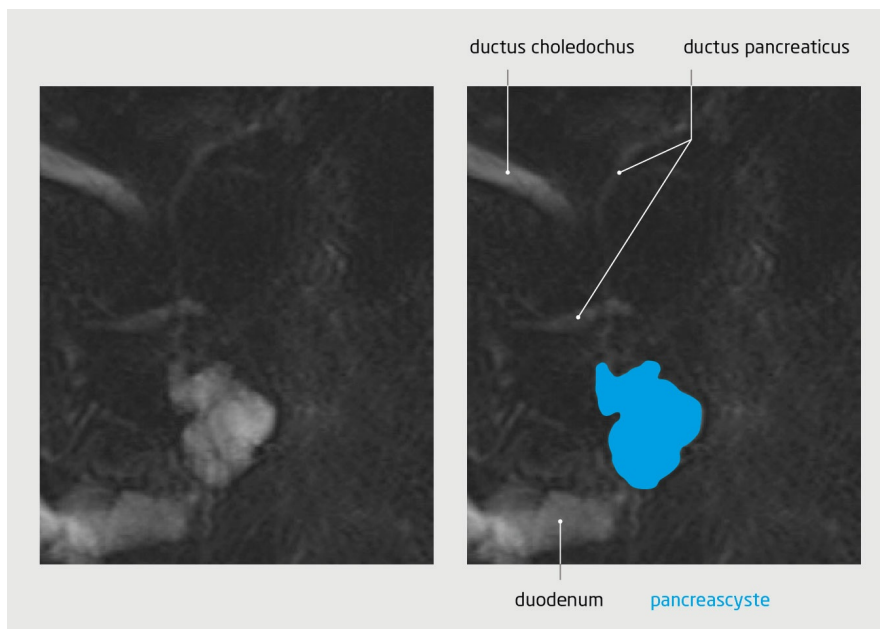**Figuur 2**  
**Multiloculaire pancreascyste met septaties bij patiënt A**

Bij endoscopische ultrasonografie is in de pancreaskop een multiloculaire cyste te zien met een diameter van 43 mm en meerdere septaties.

Wij geven patiënte uitleg over het cystadenoom en verwijzen haar terug naar de huisarts om de zeurende pijn boven in de buik verder te analyseren, aangezien de pijn niet verklaard kan worden door het cystadenoom.

**Patiënt B**, een 56-jarige, gezond uitziende man zonder relevante medische voorgeschiedenis of klachten, ondergaat in het kader van het bevolkingsonderzoek naar darmkanker een coloscopie, waarbij meerdere poliepen in toto worden verwijderd. Omdat het caecum niet volledig is geïnspecteerd, wordt ook CT-colografie verricht, waarbij een cysteuze afwijking in het pancreas wordt gezien.

Patiënt vertelt ons dat zijn moeder op 60-jarige leeftijd is overleden aan een pancreascarcinoom. Wij verrichten MRI-onderzoek van de galwegen om de pancreascyste nader te onderzoeken. In de pancreaskop wordt een cysteuze afwijking gezien met een diameter van 33 mm (figuur 3). De cyste staat in verbinding met de ductus pancreaticus en vertoont geen hoog-risicokenmerken, zoals een nodus of een verdikte cystewand. Het radiologische beeld past bij een intraductaal papillair mucineus neoplasma (IPMN) van het 'branch duct'-type. Vanwege het risico op maligne ontanding besluiten wij in samenspraak met patiënt om jaarlijks MRI-onderzoek van het abdomen te verrichten, conform de nieuwe Europese richtlijn.



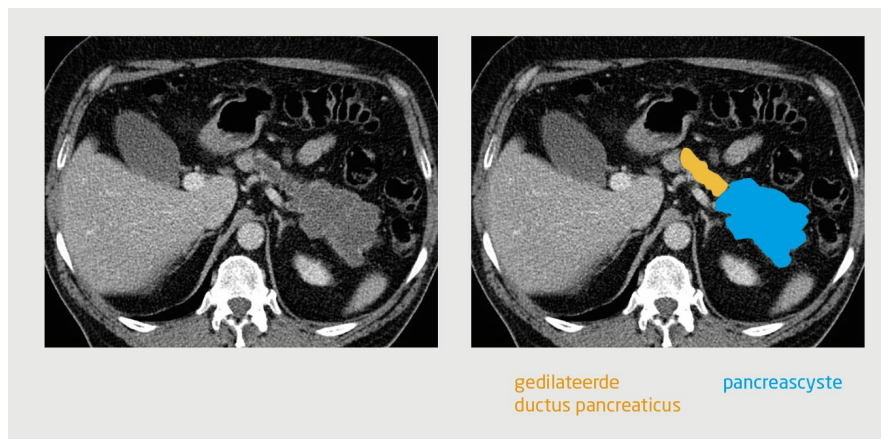
**Figuur 3**  
**Intraductaal papillair mucineus neoplasma van het 'branch duct'-type bij patiënt B**

Bij MRI-onderzoek van de galwegen van een 56-jarige man is in de pancreaskop een cysteuze afwijking te zien met een diameter van 33 mm. De cyste staat in verbinding met de ductus pancreaticus. Het radiologische beeld past bij een intraductaal papillair mucineus neoplasma IPMN van het 'branch duct'-type.

**Patiënt C** is een 61-jarige man met een uitgebreide medische voorgeschiedenis (onder andere astma, morbide obesitas, niet-alcoholische steatohepatitis, chronisch pijnsyndroom, diverticulose en diabetes mellitus). In het verleden is hij elders tweemaal

opgenomen geweest vanwege acute pancreatitis, zonder aanwijsbare oorzaak. Nadat op een CT-scan van het abdomen een grote cysteuze afwijking wordt gezien in de pancreasstaart, wordt hij doorverwezen naar onze polikliniek voor aanvullende diagnostiek en behandeling.

Wij zien een adipeuze man met een redelijke conditie. In het afgelopen jaar is hij bewust 27 kg afgefallen; zijn gewicht is nu stabiel. Er komen geen pancreasziekten in de familie voor. Bij herbeoordeling van CT-opnamen van het abdomen wordt in de pancreasstaart een multiloculaire cyste gezien met een diameter van 11 cm (figuur 4). In de pancreaskop bevindt zich een kleinere cysteuze afwijking met een diameter van 10 mm. De ductus pancreaticus is gedilateerd tot een diameter van 12 mm in het corpus en de staart (referentiewaarde: < 5), passend bij een IPMN van het gemengde type. Gezien de episoden van pancreatitis, de grootte en de mogelijk maligne of premaligne aard van de cyste en de verwijding van de ductus pancreaticus, is er reden om de cyste chirurgisch te verwijderen. Om te bepalen of een resectie van het corpus en de staart van het pancreas volstaat of dat een totale pancreaectomie noodzakelijk is, wordt eerst de cyste in de pancreaskop nader onderzocht met endoscopische ultrasonografie. Er wordt geen aanleiding gezien om de cyste in de pancreaskop te reseceren. Derhalve ondergaat patiënt een laparoscopische resectie van het corpus en de staart van het pancreas.



**Figuur 4**  
**Intraductaal papillair mucineus neoplasma van het gemengde type bij patiënt C**

Transversale CT-opname van het abdomen tijdens portaal veneuze fase van een 61-jarige man, waarop in de pancreasstaart een multiloculaire cyste is te zien met een diameter van 11 cm. De ductus pancreaticus is gedilateerd tot een diameter van 12 mm in het corpus en de staart, passend bij een intraductaal papillair mucineus neoplasma van het gemengde type.

Histopathologisch onderzoek van het resectiepreparaat toont een radicaal verwijderd IPMN van het gemengde type met hooggradige dysplasie. Het postoperatieve beloop wordt gecompliceerd door een kortdurende gastroparese en een pneumonie, waarvan hij herstelt na medicamenteuze therapie. Het restant van het pancreas wordt jaarlijks onderzocht met MRI. Tot op heden zijn er geen aanwijzingen voor een recidief-IPMN.

### Beschouwing

Door de stijgende levensverwachting en het sterk toegenomen gebruik van beeldvormende onderzoeken, zoals CT- en MRI-onderzoek, worden steeds vaker neoplastische pancreascysten ontdekt, waarvan een klein deel maligne kan ontaarden.<sup>1</sup> In de nieuwe Europese richtlijn wordt duidelijk gesteld welke factoren van belang zijn bij het beoordelen van een cyste in het pancreas. Deze factoren lichten wij hieronder toe.

### Mucineus of niet-mucineus?

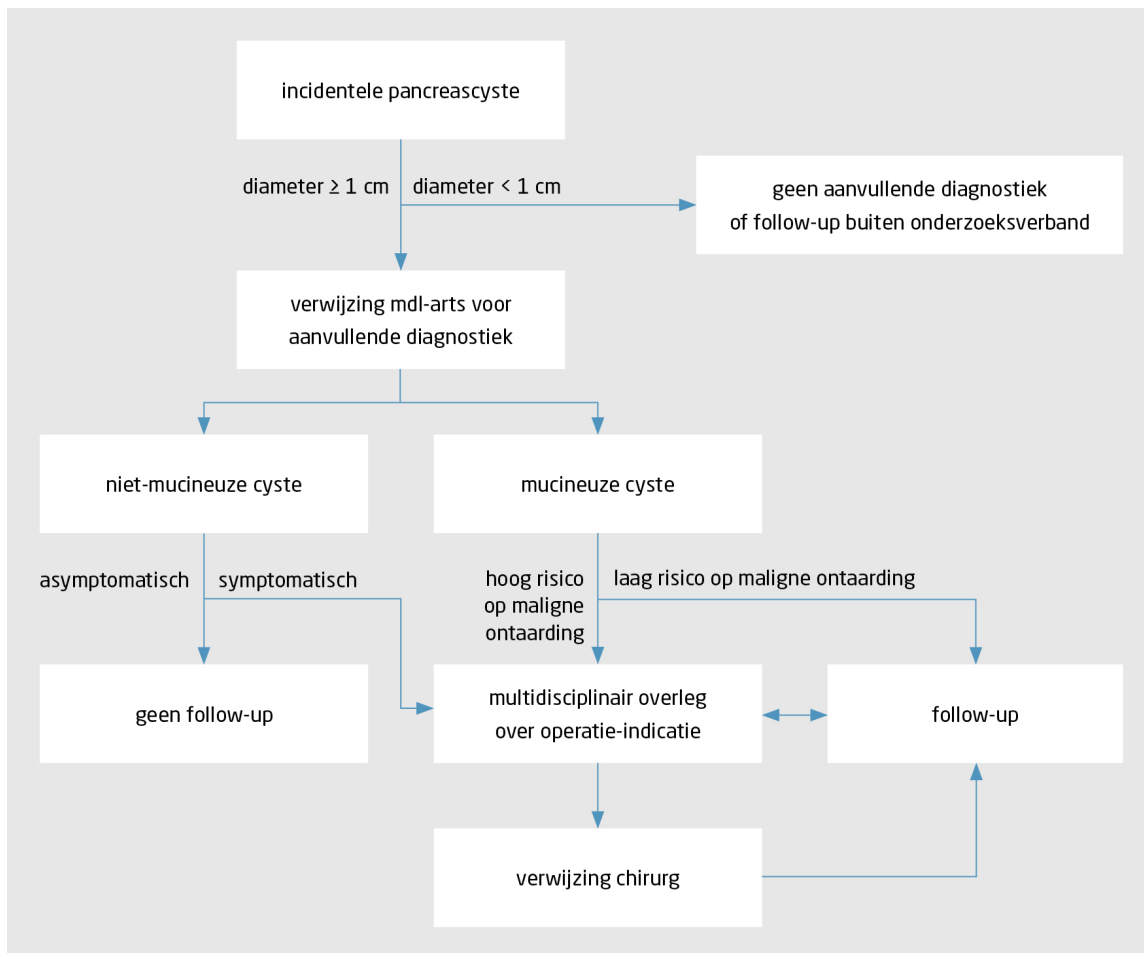
Neoplastische pancreascysten wordt onderverdeeld in mucineuze en niet-mucineuze cysten, met elk hun eigen kenmerken. Het onderscheid tussen deze cysten wordt gemaakt op basis van MRI-onderzoek of endoscopische ultrasonografie (met eventueel een dunnaaldaspiratie). Onder de groep van niet-mucineuze cysten valt het sereuze cystadenoom, dat geen follow-up behoeft maar wel symptomatisch kan worden wanneer het groter wordt. Mucineuze cysten kunnen maligne ontaarden en behoeven daarom wel follow-up of chirurgische behandeling. Onder de groep van mucineuze cysten vallen het mucineus cystadenoom en het IPMN.

### Diagnostiek en follow-up

Het advies is om patiënten met een nieuw gediagnosticeerde pancreascyste met een diameter < 1 cm buiten studieverband niet te onderwerpen aan aanvullende diagnostiek of follow-up. Patiënten met een pancreascyste met een diameter > 1 cm wordt

geadviseerd een mdl-arts te bezoeken voor aanvullende diagnostiek in de vorm van MRI-onderzoek of endoscopische ultrasonografie (met eventueel een dunnaaldaspiratie). Met deze onderzoeken is de kans op het stellen van een definitieve diagnose het grootst.<sup>2</sup> Wanneer bij endoscopische ultrasonografie onduidelijkheid bestaat over de diagnose, kan cystevocht worden geaspireerd met een dunne naald. In het aspiraat kunnen de concentratie van het carcino-embryonaal antigeen en de amylaseconcentratie worden bepaald, op basis waarvan het onderscheid tussen een mucineuze of sereuze cyste kan worden gemaakt. De uitslag van de biochemische analyse van het aspiraat geeft echter niet altijd uitsluitsel. Bovendien treden bij 3,4% van de patiënten bij wie endoscopische ultrasonografie wordt verricht in combinatie met een dunnaaldaspiratie complicaties op, zoals pancreatitis of een infectie.<sup>2</sup>

Een niet-mucineuze pancreascyste behoeft geen follow-up. Bij patiënten met een mucineuze cyste wordt jaarlijks MRI-onderzoek verricht. Het stroomdiagram voor de diagnostiek en follow-up van neoplastische pancreascysten, dat gebaseerd is op de nieuwe Europese richtlijn, is weergegeven in figuur 5.<sup>2</sup>



**Figuur 5**  
**Stroomdiagram voor de diagnostiek en follow-up van neoplastische pancreascysten, gebaseerd op de nieuwe Europese richtlijn**

### Mucineus cystadenoom

Een mucineus cystadenoom is een solitaire cyste met ovarieel stroma die meestal wordt gevonden bij vrouwen rond het 60e levensjaar. Bij 10-39% van de geopereerde patiënten blijkt er sprake te zijn van maligne ontanding.<sup>2</sup> Patiënten met een asymptomatisch mucineus cystadenoom met een diameter < 4 cm zonder aanwijzingen voor een nodus komen in aanmerking voor jaarlijkse follow-up met MRI-onderzoek. Bij patiënten met een mucineus cystadenoom met een diameter ≥ 4 cm of aanwijzingen voor een nodus is het risico op maligne ontanding hoger en is verwijzing naar een pancreascentrum geïndiceerd.<sup>2</sup>

### Intraductaal papillair mucineus neoplasma

Een IPMN ontstaat vanuit de buisstructuren van het pancreas en kan zowel solitair als multifocaal voorkomen. Indien de IPMN zich in de zijtakken bevindt (IPMN van het 'branch duct'-type), is het risico op maligne ontanding binnen 3-5 jaar 10-15%. Indien de IPMN zich (ook) in de ductus pancreaticus bevindt (IPMN van het 'main duct'-type of het gemengde type), is het risico op maligne

ontaarding 30-91%.<sup>2</sup>

In de nieuwe Europese richtlijn worden absolute en relatieve indicaties genoemd voor de resectie van een IPMN (tabel).<sup>2</sup> Bij één of meerdere indicaties is het risico op maligne ontaarding verhoogd en moet de patiënt verwezen worden naar een pancreascentrum. Aldaar wordt de casus besproken in een multidisciplinair overleg en wordt de patiënt geïnformeerd over de voor- en nadelen van de ingreep.

<b>absoluut</b>	<b>relatief</b>
cytologisch beeld dat past bij hooggradige dysplasie of een maligniteit	groei $\geq$ 5 mm per jaar
solide massa	cyste met een diameter $\geq$ 40 mm
geelzucht die gerelateerd is aan de cyste	nieuw ontstane diabetes mellitus
aankleurende nodus met een diameter $\geq$ 5 mm	aankleurende nodus met een diameter $<$ 5 mm
diameter van de ductus pancreaticus $\geq$ 10 mm	diameter van de ductus pancreaticus van 5-9,9 mm
	acute pancreatitis die veroorzaakt is door het IPMN

IPMN = intraductaal papillair mucineus neoplasma.

**Tabel**  
**Absolute en relatieve indicaties voor de resectie van een intraductaal papillair mucineus neoplasma volgens de nieuwe Europese richtlijn**

### Klinische consequenties van de richtlijn

Volgens de nieuwe Europese richtlijn kan bij de meeste patiënten met een mucineus cystadenoom of een IPMN met een diameter van 3-4 cm gekozen worden voor een conservatief beleid, aangezien het risico op maligne ontaarding lager is dan voorheen werd gedacht.<sup>2</sup>

### Mucineuze pancreascysten met een operatie-indicatie

De locatie van de cyste bepaalt het type chirurgische resectie, en daarmee de operatierisico's. Bij patiënten met een cyste in de pancreaskop bij wie een operatie geïndiceerd is, wordt doorgaans een pancreatoduodenectomie verricht. Bij patiënten met een soortgelijke cyste in het corpus of de staart van het pancreas is een resectie van het corpus, de staart of beide delen van het pancreas geïndiceerd, waarbij de milt wel of niet gespaard blijft. De aan een pancreatoduodenectomie gerelateerde sterfte is afhankelijk van het aantal pancreatoduodenectomieën dat per jaar in een ziekenhuis wordt verricht en varieert in Nederland van 0,9-8,1%, terwijl de sterfte die gerelateerd is aan een pancreasstaartresectie kleiner dan 1% is.<sup>3,4</sup> De belangrijkste postoperatieve complicatie is een naadlekkage (15%). Daarnaast kunnen chronische complicaties optreden, zoals diabetes mellitus (20%) en exocriene pancreasinsufficiëntie (36%).<sup>5</sup>

Tegenwoordig worden resecties van pancreascysten veelal minimaal invasief uitgevoerd, bijvoorbeeld laparoscopisch of robotgeassisteerd. De hiervoor genoemde risico's moeten dan ook goed worden afgewogen, waarbij de levensverwachting een belangrijke rol speelt. In een groep van patiënten met een IPMN met een hoog risico op maligne ontaarding bij wie geen resectie werd uitgevoerd, was 40% binnen 5 jaar overleden aan het IPMN.<sup>6</sup> Bij patiënten op hogere leeftijd met een IPMN met een matig risico op maligne ontaarding trad nauwelijks ziekteprogressie op.

### Valkuilen

Omdat neoplastische pancreascysten steeds vaker per toeval worden gedetecteerd, moet in ogenschouw worden genomen dat gezonde patiënten, zoals patiënt B, in een jarenlang follow-uptraject terecht kunnen komen. Dit leidt enerzijds tot een toename van de kosten van de gezondheidszorg en anderzijds tot een psychische belasting van de patiënt.<sup>7</sup> Daarom adviseren wij, in tegenstelling tot de nieuwe Europese richtlijn, om patiënten met een pancreascyste met een diameter  $<$  1 cm niet verder te volgen, gezien het zeer lage risico op maligne ontaarding.<sup>8</sup> In onderzoeksverband (PACYFIC-studie) bestaat echter wel de mogelijkheid voor surveillance bij deze groep patiënten, om het biologische gedrag van de cyste te bestuderen en om uiteindelijk tot een advies over surveillance te komen voor de individuele patiënt op basis van risicostratificatie.

Bij het volgen van eerdere richtlijnen bestond er een reëel risico op overbehandeling. Retrospectief bleek dat slechts 53% van de patiënten met een IPMN terecht geopereerd was.<sup>9</sup> Doordat de nieuwe Europese richtlijn een conservatiever beleid propageert, zal dit percentage waarschijnlijk verbeteren, maar het risico op overbehandeling moet zorgvuldig afgewogen worden. Bovendien neemt de incidentie van pancreascysten toe met de leeftijd: bij 10% van de patiënten van 70 jaar of ouder wordt bij beeldvormend

onderzoek een (kleine) pancreascyste gezien.<sup>10</sup> Zeker bij ouderen moet de te verwachten gezondheidswinst door het voorkómen van een invasief pancreascarcinoom afgewogen worden tegen de belasting van de follow-up en de operatierisico's. Het doel van de prospectieve PACYFIC-studie is dan ook om overdiagnostiek en -behandeling te voorkómen, door de risico's en de effecten van surveillance te analyseren ([www.pacyfic.net](http://www.pacyfic.net)).

**Dames en Heren**, neoplastische pancreascysten worden steeds vaker per toeval ontdekt door de stijgende levensverwachting en het sterk toegenomen gebruik van beeldvormende onderzoeken. Bij patiënten met een cyste met een diameter > 1 cm hebben MRI-onderzoek of endoscopische ultrasonografie de voorkeur om te differentiëren tussen mucineuze en niet-mucineuze cysten. Deze differentiatie is belangrijk voor de informatievoorziening naar de patiënt en voor het te voeren beleid. De nieuwe Europese richtlijn hanteert absolute en relatieve indicaties voor een operatieve behandeling. Casussen van patiënten met een operatie-indicatie moeten altijd besproken worden in een multidisciplinair overleg. Toekomstig onderzoek, zoals de internationale, vanuit Nederland geïnitieerde, PACYFIC-studie, zal moeten uitwijzen of de aanbevolen jaarlijkse follow-up van patiënten met een intraductaal papillair mucineus neoplasma of een mucineus cystadenoom gerechtvaardigd is.

- Online artikel en reageren op [ntvg.nl/D5327](http://ntvg.nl/D5327)
- Amsterdam UMC, Amsterdam. Amsterdam Gastroenterology Endocrinology Metabolism, afd. Maag-Darm-Leverziekten: drs. M. Gorris, arts-onderzoeker (tevens: Cancer Center Amsterdam, afd. Chirurgie); prof.dr. P. Fockens, mdl-arts. Cancer Center Amsterdam, afd. Chirurgie; prof.dr. M.G. Besselink, chirurg. Erasmus MC, afd. Maag-Darm-Leverziekten, Rotterdam; prof.dr. M.J. Bruno en dr. D.L. Cahen, mdl-artsen. St. Antonius Ziekenhuis, afd. Hepato-Pancreato-Biliaire Chirurgie, Nieuwegein; prof.dr. H.C. van Santvoort, chirurg (tevens: UMC Utrecht, Regionaal Academisch Kankercentrum Utrecht). LUMC, afd. Maag-Darm-Leverziekten, Leiden; prof.dr. J.E. van Hooft, mdl-arts.
- Contact: M.G. Besselink ([m.g.besselink@amsterdamumc.nl](mailto:m.g.besselink@amsterdamumc.nl))
- Belangenconflict en financiële ondersteuning: er zijn mogelijke belangen gemeld bij dit artikel. ICMJE-formulieren met de belangenverklaring van de auteurs zijn online beschikbaar bij dit artikel.
- Drs. Marnix P.M. Kop, radioloog (Amsterdam UMC, Amsterdam), beoordeelde de radiologische beelden.
- Aanvaard op 9 september 2020
- Citeer als: Ned Tijdschr Geneeskd. 2020;164:D5327

## Literatuur

1. Kromrey ML, Bülow R, Hübner J, et al. Prospective study on the incidence, prevalence and 5-year pancreatic-related mortality of pancreatic cysts in a population-based study. *Gut*. 2018;67:138-45. [doi:10.1136/gutjnl-2016-313127](https://doi.org/10.1136/gutjnl-2016-313127). [Medline](#)
2. European Study Group on Cystic Tumours of the Pancreas. European evidence-based guidelines on pancreatic cystic neoplasms. *Gut*. 2018;6:789-804. [doi:10.1136/gutjnl-2018-316027](https://doi.org/10.1136/gutjnl-2018-316027). [Medline](#)
3. Van Rijssen LB, Zwart MJ, van Dieren S, et al; Dutch Pancreatic Cancer Group. Variation in hospital mortality after pancreatoduodenectomy is related to failure to rescue rather than major complications: a nationwide audit. *HPB (Oxford)*. 2018;20:759-67. [doi:10.1016/j.hpb.2019.10.1494](https://doi.org/10.1016/j.hpb.2019.10.1494). [Medline](#)
4. De Rooij T, van Hilst J, van Santvoort H, et al; Dutch Pancreatic Cancer Group. Minimally invasive versus open distal pancreatectomy (LEOPARD): a multicenter patient-blinded randomized controlled trial. *Ann Surg*. 2019;269:2-9. [doi:10.1097/SLA.0000000000002979](https://doi.org/10.1097/SLA.0000000000002979). [Medline](#)
5. Kusakabe J, Anderson B, Liu J, et al. Long-term endocrine and exocrine insufficiency after pancreatectomy. *J Gastrointest Surg*. 2019;23:1604-13. [doi:10.1007/s11605-018-04084-x](https://doi.org/10.1007/s11605-018-04084-x). [Medline](#)
6. Crippa S, Bassi C, Salvia R, et al. Low progression of intraductal papillary mucinous neoplasms with worrisome features and high-risk stigmata undergoing non-operative management: a mid-term follow-up analysis. *Gut*. 2017;66:495-506. [doi:10.1136/gutjnl-2015-310162](https://doi.org/10.1136/gutjnl-2015-310162). [Medline](#)
7. Overbeek KA, Kamps A, van Riet PA, et al; PACYFIC study group. Pancreatic cyst surveillance imposes low psychological burden. *Pancreatology*. 2019;19:1061-6. [doi:10.1016/j.pan.2019.08.011](https://doi.org/10.1016/j.pan.2019.08.011). [Medline](#)
8. Ciprani D, Weniger M, Qadan M, et al. Risk of malignancy in small pancreatic cysts decreases over time. *Pancreatology*. 2020;20:1213-7. [doi:10.1016/j.pan.2020.08.003](https://doi.org/10.1016/j.pan.2020.08.003). [Medline](#)
9. Lekkerkerker SJ, Besselink MG, Busch OR, et al. Comparing 3 guidelines on the management of surgically removed pancreatic cysts with regard to pathological outcome. *Gastrointest Endosc*. 2017;85:1025-31. [doi:10.1016/j.gie.2016.09.027](https://doi.org/10.1016/j.gie.2016.09.027). [Medline](#)
10. De Jong K, Nio CY, Hermans JJ, et al. High prevalence of pancreatic cysts detected by screening magnetic resonance imaging examinations. *Clin Gastroenterol Hepatol*. 2010;8:806-11. [doi:10.1016/j.cgh.2010.05.017](https://doi.org/10.1016/j.cgh.2010.05.017). [Medline](#)

## Kernpunten

- Neoplastische pancreascysten worden steeds vaker per toeval ontdekt door de stijgende levensverwachting en het sterk toegenomen gebruik van beeldvormende onderzoeken.
- Een deel van de neoplastische pancreascysten is maligne of premaligne en behoeft derhalve follow-up of een operatie.
- In de nieuwe Europese richtlijn zijn de indicaties voor een operatieve behandeling van patiënten met een neoplastische pancreascyste aangepast.
- Patiënten met een asymptomatisch mucineus cystadenoom met een diameter < 4 cm zonder aanwijzingen voor een nodus komen in aanmerking voor jaarlijkse follow-up middels MRI-onderzoek.
- In de nieuwe Europese richtlijn worden absolute en relatieve indicaties genoemd voor de resectie van een intraductaal papillair mucineus neoplasma; patiënten zonder indicatie voor een resectie komen in aanmerking voor jaarlijkse follow-up met MRI-onderzoek.