



Universiteit  
Leiden  
The Netherlands

## Een man met polyartralgie

Lucassen, E. A.; Huizinga, W. J. T.; Fogteloo, A. J. J.

### Citation

Lucassen, E. A., Huizinga, W. J. T., & Fogteloo, A. J. J. (2022). Een man met polyartralgie. *Nederlands Tijdschrift Voor Geneeskunde*, 166. Retrieved from <https://hdl.handle.net/1887/3775313>

Version: Publisher's Version

License: [Licensed under Article 25fa Copyright Act/Law \(Amendment Taverne\)](#)

Downloaded from: <https://hdl.handle.net/1887/3775313>

**Note:** To cite this publication please use the final published version (if applicable).

## DISCLAIMER



Onafhankelijke informatie is niet gratis. Het NTvG investeert veel geld om het hoge niveau van haar artikelen te waarborgen, door een proces van peer-review en redactievoering. Het NTvG kan alleen bestaan als er voldoende betaalde abonnementen zijn. Het is niet de bedoeling dat onze artikelen worden verspreid zonder betaling. Wij rekenen op uw medewerking.

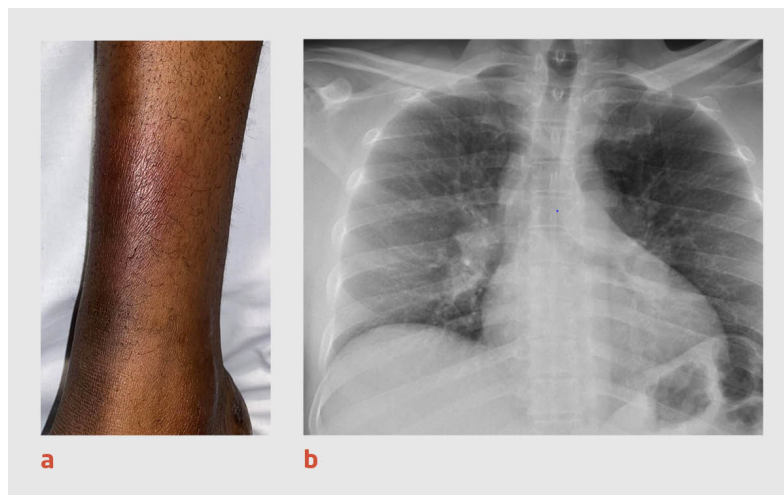
## Een man met polyartralgie

Eliane A. Lucassen, W.J. (Tom) Huizinga en A.J. (Jaap) Fogteloo

### Casus

Een 46-jarige Ghanese man die sinds 19 jaar in Nederland woonde, kwam naar de SEH vanwege pijn rond alle gewrichten behalve die van de voorvoeten. Door de pijn kon de patiënt niet meer lopen. De klachten waren een week eerder ontstaan en sindsdien progressief. Ook had de patiënt een lichte hoofdpijn en keelpijn. Hij was 3 jaar geleden voor het laatst in Ghana geweest. Bij lichamelijk onderzoek zagen wij periarticulaire zwelling, met name rond de polsen en enkels; de gewrichten waren pijnlijk bij palpatie en stijf. Op de enkels waren roodpaarse subcutane noduli zichtbaar (figuur a). Bij laboratoriumonderzoek waren de ontstekingsparameters verhoogd en was de leverenzymactiviteit diffuus verhoogd. De uitslag van de Quantiferon-TB Gold-test, die de T-celrespons tegen antigenen van *Mycobacterium tuberculosis* meet, was negatief. Op de X-thorax was bilaterale hilaire lymfadenopathie zichtbaar (figuur b).

Wij stelden de diagnose 'syndroom van Löfgren'. Dit syndroom komt voor bij 5-10% van de patiënten met sarcoïdose. De trias van erythema nodosum, hilaire lymfadenopathie en polyartralgie is kenmerkend en heeft een specificiteit van 95%. Meer dan 90% van de patiënten heeft een peri-artritis van de enkels; bij 76% zijn beide enkels aangedaan. Doorgaans is pijnstilling met een NSAID afdoende. Wij behandelde onze patiënt aanvullend met prednison 30 mg 1dd. Dit leidde direct tot een sterke en aanhoudende verbetering van de klachten.



### Figuur

(a) Foto van de rechterenkel van een 46-jarige man met pijn rond alle gewrichten behalve die van de voorvoeten. Er zijn roodpaarse subcutane noduli zichtbaar, passend bij erythema nodosum. (b) Een röntgenfoto van de thorax van dezelfde patiënt. Er is sprake van bilaterale hilaire lymfadenopathie.

### Diagnose

#### Syndroom van Löfgren.

- Online artikel en reageren op [ntvg.nl/D6864](https://ntvg.nl/D6864)
- LUMC, afd. Interne Geneeskunde, Leiden: dr. E.A. Lucassen, fellow acute geneeskunde; dr. W.J. Huizinga, reumatoloog; dr. A.J. Fogteloo, internist acute geneeskunde.
- Contact: E.A. Lucassen ([e.a.lucassen@lumc.nl](mailto:e.a.lucassen@lumc.nl))
- Belangenconflict en financiële ondersteuning: geen gemeld.
- Aanvaard op 11 mei 2022
- Citeer als: Ned Tijdschr Geneeskd. 2022;166:D6864

