



Universiteit  
Leiden  
The Netherlands

## **Het vulvaire lymfangioom: diagnostiek en behandeling**

Wolk, S. L. van der; Voogdt, K.; Serooskerken, A. M. van Tuyl van; Jong, A. L. D. van  
Haaften-de

### **Citation**

Wolk, S. L. van der, Voogdt, K., Serooskerken, A. M. van T. van, & Jong, A. L. D. van H. -de. (2022). Het vulvaire lymfangioom: diagnostiek en behandeling. *Nederlands Tijdschrift Voor Geneeskunde*, 166. Retrieved from <https://hdl.handle.net/1887/3775301>

Version: Publisher's Version

License: [Licensed under Article 25fa Copyright Act/Law \(Amendment Taverne\)](#)

Downloaded from: <https://hdl.handle.net/1887/3775301>

**Note:** To cite this publication please use the final published version (if applicable).

## DISCLAIMER



Onafhankelijke informatie is niet gratis. Het NTvG investeert veel geld om het hoge niveau van haar artikelen te waarborgen, door een proces van peer-review en redactievoering. Het NTvG kan alleen bestaan als er voldoende betaalde abonnementen zijn. Het is niet de bedoeling dat onze artikelen worden verspreid zonder betaling. Wij rekenen op uw medewerking.

# Het vulvaire lymfangioom

## Diagnostiek en behandeling

Sabine L. van der Wolk, Kevin G.J.A. Voogdt, Anne-Moon van Tuyll van Serooskerken en Anne-Marie L.D. van Haaften-de Jong

### Samenvatting

#### Achtergrond

De vulvaire vorm van het lymphangioma circumscriptum is een zeldzame aandoening. Het behoort tot de niet-congenitale of verworven vorm en ontstaat secundair na bijvoorbeeld chirurgie, radiotherapie bij maligniteiten van het kleine bekken, ontstekingen waarbij vulvaire lymfoedeem optreedt of bij de ziekte van Crohn.

#### Casus

Een 44-jarige vrouw kwam op de poli Gynaecologie met een vulvaire afwijking die gepaard ging met pijn en jeuk. Haar voorgeschiedenis vermeldde premaligne afwijkingen aan de cervix en een vulvaire lichen simplex chronicus. Op basis van een biopsie uit de afwijking werd de diagnose 'lymphangioma circumscriptum' gesteld. Vanwege de groei en de klachten werd besloten de afwijking chirurgisch te verwijderen.

#### Conclusie

Lymphangioma circumscriptum is een zeldzame aandoening die vaak verkeerd wordt gediagnosticeerd. Bij deze patiënte had het lymfangioom zich mogelijk ontwikkeld uit een lichen simplex chronicus, wat nog niet eerder beschreven is. De chirurgische behandeling was effectief en gaf weinig complicaties in het postoperatieve beloop.

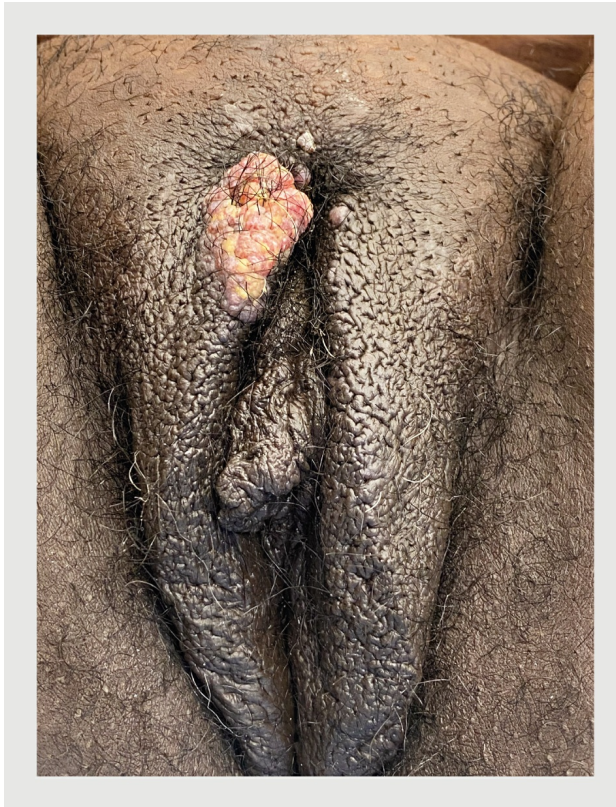
Lymphangioma circumscriptum is een type lymfangioom dat is onder te verdelen in een congenitale en niet-congenitale vorm. De lokalisatie van de congenitale vorm is met name proximaal op de extremiteiten, in de oksels, op de romp, de nates of in de mondholte. Deze vorm ontstaat door een malformatie van lymfevaten en ontwikkelt zich bij de geboorte of vóór het 5e levensjaar. De niet-congenitale vorm – ook wel de verworven vorm genoemd – is meestal vulvaire gelokaliseerd en ontstaat secundair aan bijvoorbeeld chirurgie, radiotherapie bij maligniteiten van het kleine bekken, ontstekingen waarbij vulvaire lymfoedeem optreedt of bij de ziekte van Crohn. Bij de verworven vorm kan differentiaaldiagnostisch gedacht worden aan condylomata acuminata, herpes genitalis of een maligniteit.<sup>1</sup>

#### Ziektegeschiedenis

**Patiënte**, een 44-jarige vrouw, kwam bij ons met een vulvaire afwijking die gepaard ging met pijn en jeuk. Zij was al enkele jaren onder controle op de poliklinieken Gynaecologie en Dermatologie wegens premaligne afwijkingen van de cervix en een vulvaire lichen simplex chronicus. Tot dusver was er geen cervicale behandeling geïndiceerd. Gezien de ernst van de lichen simplex en omdat eerdere therapie niet geholpen had, had zij clobetasolzalf 0,05% voorgeschreven gekregen, met een afbouwschema. Zij was begonnen met dagelijks 1 maal zalf aanbrengen; deze frequentie werd in 6 weken afgebouwd naar 2 dagen per week. Daarnaast gebruikte zij een emolliens (20% vaseline in cetomacrogolcrème). Bij exacerbatie van klachten werd de intensiteit van smeren opgevoerd. In totaal was de patiënte een jaar lang intermitterend behandeld met clobetasolzalf 0,05%. De overige voorgeschiedenis vermeldde geen bijzonderheden, behoudens een verhoogde BMI van > 40 kg/m<sup>2</sup>.

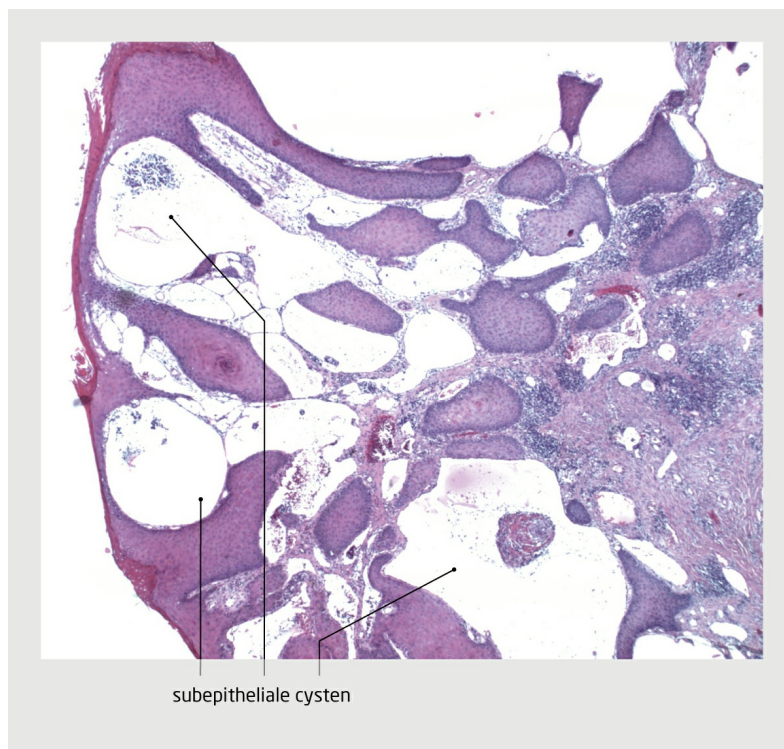
De vulvaire afwijking was binnen enkele weken ontstaan en leek snel te groeien. De pijn was ontstaan door veelvuldig krabben. Verder hinderde de afwijking haar bij beweging en tijdens het slapen.

Bij lichamelijk onderzoek zagen wij op het rechter labium majus een verruceuze afwijking van 3 bij 2 cm die pijnlijk was bij aanraking (figuur 1). De afwijking was 1-1,5 cm verwijderd van de clitoris; andere structuren als de urethra en de anus lagen meer dan 2 cm verwijderd van de afwijking.



**Figuur 1**  
**Verruceuze afwijking op het rechter labium majus**

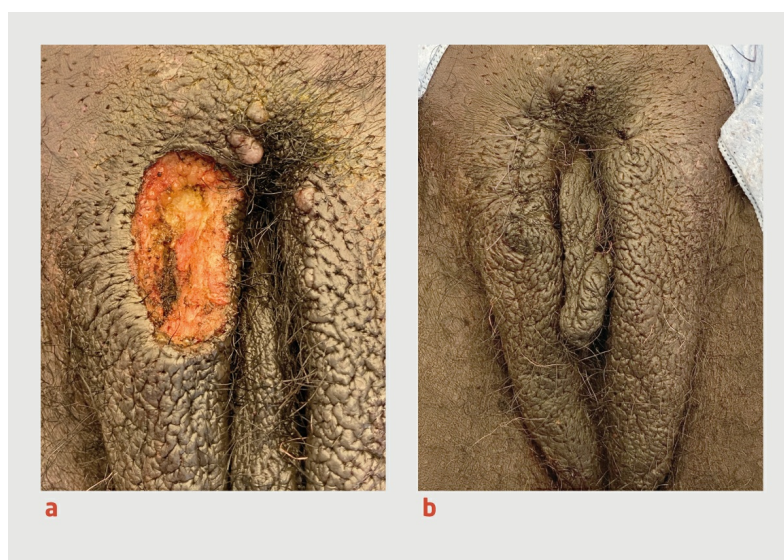Van de afwijking werd een biopsie genomen. Op grond hiervan werd de diagnose 'lymphangioma circumscriptum' gesteld (figuur 2). In samenspraak met de patiënte werd besloten de afwijking te verwijderen. Vanwege de grootte en de diepte van de resectie, waarbij mogelijk bloedverlies kon optreden, werd gekozen voor een operatieve ingreep op de operatiekamer. Bij de keuze tussen epidurale anesthesie of algehele narcose koos de patiënte voor het laatste.



**Figuur 2**  
**Histologisch beeld van de verruceuze afwijking**

Microscopfoto van een coupe van een biopt uit de verruceuze afwijking (HE-kleuring; microscopische vergroting: 25x). Direct onder de basaalmembraan bevinden zich subepitheliale cysten omgeven door endotheelcellen. Deze cysten verdringen de papillaire dermis. In de reticulair dermis zijn ook gedilateerde lymfatische ruimtes te zien.

Bij de ingreep, 3 weken later, bleek de afwijking verder gegroeid te zijn tot 4 bij 3 cm; er was nu ook uitbreiding naar de mons pubis en het linker labium. De afwijking op het rechter labium werd met een diathermisch naaldje in toto verwijderd met een marge van 0,5 cm rond de afwijking. Het wondgebied werd met losgeknoopte hechtingen gesloten (figuur 3). Twee soortgelijke afwijkingen van enkele millimeters op de mons pubis en het linker labium werden gecoaguleerd.



**Figuur3**  
**Het resultaat van de behandeling van de verruceuze afwijking**

(a) Het beeld van het rechter labium majus direct na resectie van de verruceuze afwijking.  
(b) Resultaat na het sluiten van wondgebied met losgeknoopte hechtingen.

Bij nacontrole was de wond goed genezen. De patiënte had geen klachten meer. Gezien het risico op een recidief spraken wij poliklinische controles af. Tot op heden, anderhalf jaar na de excisie, is er nog geen sprake van een recidief.

## Beschouwing

Verworven vulvair lymphangioma circumscriptum ontstaat door een dilatatie van de lymfevaten die het gevolg is van een chronisch lokaal proces waarbij lymfoedeem ontstaat. Vaak wordt deze vorm van het lymfangioom veroorzaakt door een externe oorzaak als chirurgie, radiotherapie bij maligniteiten van het kleine bekken, trauma, infectie of aandoeningen zoals de ziekte van Crohn.<sup>1-4</sup>

Vulvair lymphangioma circumscriptum wordt in de literatuur voornamelijk beschreven in casusbeschrijvingen en enkele overzichtartikelen. De gemiddelde leeftijd voor het ontwikkelen van het verworven lymfangioom ligt rond het 50e levensjaar.<sup>2,3</sup> De meest voorkomende symptomen zijn pijn, jeuk en vochtverlies uit de blaasjes.<sup>2</sup> Daarnaast is ook het esthetische aspect een belangrijke reden om medische hulp voor deze afwijking te zoeken, net als recidiverende cellulitis en seksuele disfunctie.

Gezien de lage incidentie wordt niet altijd als eerste gedacht aan vulvair lymphangioma circumscriptum. Door het verruceuze aspect wordt de afwijking in eerste instantie vaak verkeerd gediagnosticeerd als condylomata acuminata. Over deze diagnose ontstaat vaak twijfel wanneer bijvoorbeeld de behandeling niet aanslaat. Als dat gebeurt of als er van het begin af aan al twijfel is over de diagnose, is het aan te raden om een biopsie af te nemen.<sup>2,4</sup>

De genoemde oorzaken voor het ontstaan van lymfoedeem die het risico op vulvair lymphangioma circumscriptum verhogen, zijn in de literatuur beschreven. Een verhoogde BMI is een andere risicofactor voor het ontwikkelen van lymfoedeem. Slechts enkele studies zien een verband tussen het specifiek optreden van lymphangioma circumscriptum en een verhoogd BMI.<sup>5</sup> Een onderliggende aandoening als lichen simplex chronicus konden wij niet als risicofactor terugvinden in de literatuur. Deze casus zou dan de eerste beschrijving zijn van het ontwikkelen van vulvair lymphangioma circumscriptum uit een lichen simplex chronicus. Een andere oorzaak konden wij bij deze patiënte niet vinden.

## Behandeling

Consensus over de juiste behandeling is nog niet bereikt. Er zijn meerdere behandelopties beschreven. Als mogelijke behandelingen worden chirurgie, CO<sub>2</sub>-laser, cryotherapie, sclerotherapie, elektrocoagulatie en oppervlakkige radiotherapie genoemd.<sup>4,6,7</sup> Al deze behandelingen lijken goede resultaten te geven, maar men moet bedacht zijn op het hoge recidief risico. Dat risico wordt geschat op 23%.<sup>7,8</sup> Bij kleine afwijkingen kan ook een expectatief beleid worden toegepast.

Bij onze patiënte kozen wij voor een chirurgische behandeling na het afnemen van een biopsie waarop de diagnose 'lymphangioma circumscriptum' werd gesteld. Er was sprake van een ongecompliceerd postoperatief beloop. Uiteraard hangt het beloop samen met kenmerken van de patiënt en van de wond, zoals de grootte en plaats. Onze patiënte wordt poliklinisch gevolgd om een eventueel recidief vroegtijdig op te sporen. We hadden er ook voor kunnen kiezen om haar te instrueren terug te komen bij klachten.

## Conclusie

Lymphangioma circumscriptum is een zeldzame aandoening die vaak verkeerd wordt gediagnosticeerd. Als er twijfel bestaat over de diagnose 'condylomata acuminata' of als de behandeling daarvoor onvoldoende effect heeft, is het advies om een biopsie af te nemen voor histopathologisch onderzoek. In de literatuur is nog geen consensus over de juiste behandeling voor lymphangioma circumscriptum.

De casus die wij beschrijven betreft de mogelijke ontwikkeling van vulvair lymphangioma circumscriptum uit een lichen simplex chronicus, wat nog niet eerder is beschreven. De casus laat daarnaast zien dat een chirurgische behandeling bij deze patiënte een goede behandeling was, met weinig complicaties in het postoperatieve beloop. Gezien de reële kans op een recidief blijft de patiënte onder poliklinische controle.

- Online artikel en reageren op [nvtg.nl/D6706](https://nvtg.nl/D6706)
- HagaZiekenhuis, Den Haag, afd. Gynaecologie: drs. S.L van der Wolk, aios gynaecologie en obstetrie; drs. K.G.J.A. Voogdt en drs. A.M.L.D. van Haften-de Jong, gynaecologen; afd. Dermatologie: dr. A.M. van Tuyl van Serooskerken, dermatoloog.
- Contact: S.L van der Wolk ([s.l.van\\_der\\_wolk@lumc.nl](mailto:s.l.van_der_wolk@lumc.nl))
- Belangenconflict en financiële ondersteuning: geen gemeld.
- Aanvaard op 13 juli 2022
- Citeer als: Ned Tijdschr Geneesk. 2022;166:D6706

## Literatuur

1. Mekkes JR. Lymphangioma cutis. [www.huidziekten.nl/zakboek/dermatosen/txt/Lymphangioma.htm](https://www.huidziekten.nl/zakboek/dermatosen/txt/Lymphangioma.htm), geraadpleegd op 25 september 2021.
2. Simon L, Trévidic P, Denis P, Vignes S. Vulvar lymphangioma circumscriptum: comparison of primary and acquired forms in a cohort of 57 patients. J Eur Acad Dermatol Venereol. 2018;32:e56-8. [Medline](#)

3. Chang MB, Newman CC, Davis MD et al. Acquired lymphangiectasia (lymphangioma circumscriptum) of the vulva: clinicopathologic study of 11 patients from a single institution and 67 from the literature. *Int J Dermatol* 2016;55:e482-7. [Medline](#)
4. Akhavan S, Agah J, Nili F. Congenital lymphangioma circumscriptum of vulva presenting as multiple giant mass lesions: a case report and literature review. *J Obstet Gynaecol Res.* 2018;44:978-82. [Medline](#)
5. Simeonovski V, Kostovski M, Gjoric I, Damevska S, Igor P. Acquired lymphangiectasia: a rare mimic of genital warts. *Dermatol Online J.* 2020;26:13030/qt3hk6b0vq. [Medline](#)
6. Sinha A, Phukan JP, Jalan S, Pal S. Lymphangioma circumscriptum of the vulva: Report of a rare case. *J Midlife Health.* 2015;6:91-3. [Medline](#)
7. Vignes S, Arrault M, Trévidic P. Surgical resection of vulva lymphoedema circumscriptum. *J Plast Reconstr Aesthet Surg.* 2010;63:1883-5. [Medline](#)
8. Roy KK, Agarwal R, Agarwal S, Kumar S, Malhotra N, Gopendru N. Recurrent vulval congenital lymphangioma circumscriptum – A case report and literature review. *Int J Gynecol Cancer* 2006;16:930-4. [Medline](#)

### Kernpunten

- Na een behandeling die lymfoedeem tot gevolg heeft, kan lymphangioma circumscriptum ontstaan.
- Het is goed om bewust te zijn dat deze aandoening kan ontstaan bij chronisch lymfoedeem.
- Vulvair lymphangioma circumscriptum wordt in eerste instantie vaak gediagnosticeerd als 'condylomata acuminata'.
- Neem een biopt als er twijfel is over de diagnose 'condylomata acuminata' of als de behandeling voor condylomata acuminata niet helpt.
- Chirurgische verwijdering is een effectieve behandeling van het vulvaire lymfangioom.