



Universiteit
Leiden
The Netherlands

Staging cerebral amyloid angiopathy: from marker to model

Koemans, E.A.

Citation

Koemans, E. A. (2024, May 29). *Staging cerebral amyloid angiopathy: from marker to model*. Retrieved from <https://hdl.handle.net/1887/3755765>

Version: Publisher's Version

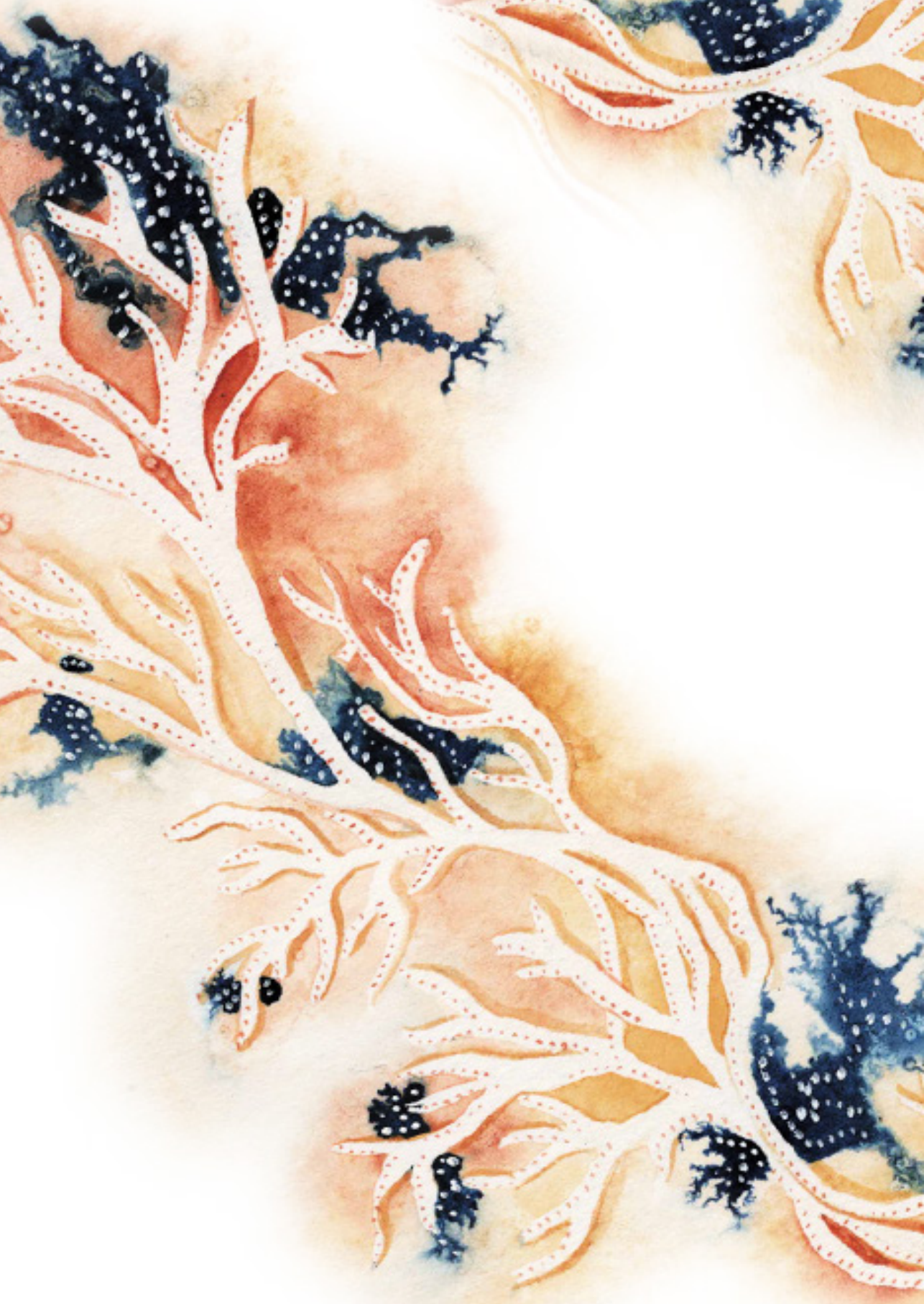
License: [Licence agreement concerning inclusion of doctoral thesis in the Institutional Repository of the University of Leiden](#)

Downloaded from: <https://hdl.handle.net/1887/3755765>

Note: To cite this publication please use the final published version (if applicable).

Abbreviations

3T	3 Tesla
7T	7 Tesla
APOE	Apolipoprotein E
APP	Amyloid precursor protein
AURORA	Name of the HCHWA-D natural history study of the LUMC
BATMAN	Name of the randomized controlled trial investigating the effect of Minocycline on CAA in the LUMC
BBB	Blood-brain barrier
BOLD	blood-oxygen-level dependent
CAA	Cerebral amyloid angiopathy
CAA-ri	Cerebral amyloid angiopathy related inflammation
CADASIL	Cerebral Autosomal Dominant Arteriopathy with Subcortical Infarctions and Leukoencefalopathy
CMB	Cerebral microbleeds
cSAH	Convexity subarachnoid hemorrhage
CSF	Cerebrospinal fluid
CMI	Cortical microinfarctions
CSO-EPVS	Enlarged perivascular spaces in the centrum semiovale
cSS	Cortical superficial siderosis
CSVD	Cerebral small vessel disease
CT	Computed tomography
D-CAA	Hereditary Dutch type CAA (also called HCHWA-D)
DPA	Deep perforating arteriopathy
FETCH	Finding the ETiology in Spontaneous Cerebral Hemorrhage study
FLAIR	Fluid-attenuated inversion recovery
FOCAS	Name of the sCAA natural history study of the LUMC
GFAP	Glial Fibrillary Acidic Protein
HCHWA-D	Hereditary cerebral hemorrhage with amyloidosis Dutch-type (also called D-CAA)
ICH	Intracerebral hemorrhage
iSS	Infratentorial superficial siderosis
LUMC	Leiden University Medical Center
MGH	Massachusetts General Hospital, Boston
MRI	Magnetic resonance imaging
PET	Positron emission tomography
RVCL-S	Retinal Vasculopathy with Cerebral leukoencephalopathy and Systemic manifestations
sCAA	Non-hereditary sporadic cerebral amyloid angiopathy
SS	Superficial siderosis
STRIVE	Standards for Reporting Vascular changes on nEuroimaging criteria
TFNE	Transient focal neurological episodes
TNF	Tumor necrosis factor
TSE	Turbo spin echo
WMH	White matter hyperintensities



A watercolor illustration of a coral reef. The coral is depicted in shades of orange, yellow, and white, with small red dots along its edges. There are also some dark blue and black spots scattered throughout the scene, possibly representing other marine life or shadows. The background is a soft, light yellowish-orange.

A

APPENDICES
CURRICULUM VITAE
LIST OF PUBLICATIONS
DANKWOORD

APPENDICES

Curriculum Vitae

Emma Antoinette Koemans was born on June 5th, 1994, in Breda, the Netherlands. In 2012 she graduated from bilingual high school at the Mencia de Mendoza Lyceum, in Breda. In the same year, she started medical school at the Leiden University Medical Center. In the second year of medical school, she was admitted to the MD-PhD project, and started her PhD at the department of neurology of the LUMC, under supervision of prof. dr. M.J.H. Wermer. In 2019 she graduated cum-laude from medical school and started working full-time on her PhD. From September 2021 until April 2022 she worked at the department of internal medicine at 'het Groene Hart Ziekenhuis', in Gouda. In May 2022 she went for a 5 month work visit to the Massachusetts General Hospital/Harvard Medical school, in Boston, USA, where she worked as a research fellow under the supervision of prof. dr. S.M. Greenberg, and dr. S.J. van Veluw. In 2023 she started working at the department of neurology of the Leiden University Medical Center, where in 2024 she started her training as a resident in the field of neurology.

List of Publications

This thesis

1. Koemans EA, Rasing I, Voigt S, van Harten TW, van der Zwet RGJ, Kaushik K, Schipper MR, van der Weerd N, van Zwet EW, van Etten ES, van Osch MJP, Kuiperij B, Verbeek MM, Terwindt GM, Greenberg SM, van Walderveen MAA, Wermer MJH. Temporal Ordering of Biomarkers in Dutch-Type Hereditary Cerebral Amyloid Angiopathy. *Stroke*. 2024 Mar 6. doi: 0.1161/STROKEAHA.123.044688.
2. Koemans EA, Chhatwal JP, van Veluw SJ, van Etten ES, van Osch MJP, van Walderveen MAA, Sohrabi HR, Kozberg MG, Shirzadi Z, Terwindt GM, van Buchem MA, Smith EE, Werring DJ, Martins RN, Wermer MJH, Greenberg SM. Progression of cerebral amyloid angiopathy: a pathophysiological framework. *Lancet Neurol*. 2023 Jul;22(7):632-642. doi: 10.1016/S1474-4422(23)00114-X. Epub 2023 May 23.
3. Koemans EA, van Walderveen MAA, Voigt S, Rasing I, van Harten TW, J A van Os H, van der Weerd N, Terwindt GM, van Osch MJP, van Veluw SJ, Freeze WM, Wermer MJH. Subarachnoid CSF hyperintensities at 7 tesla FLAIR MRI: A novel marker in cerebral amyloid angiopathy. *Neuroimage Clin*. 2023 Mar 25;38:103386. doi: 10.1016/j.nicl.2023.103386. Epub ahead of print.
4. Koemans EA, Castello JP, Rasing I, Abramson JR, Voigt S, Perosa V, van Harten TW, van Zwet EW, Terwindt GM, Guroi ME, Rosand J, Greenberg SM, van Walderveen MAA, Biffi A, Viswanathan A, Wermer MJH. Sex Differences in Onset and Progression of Cerebral Amyloid Angiopathy. *Stroke*. 2023 Feb;54(2):306-314. doi: 10.1161/STROKEAHA.122.040823.
5. Koemans EA, Voigt S, Rasing I, van Harten TW, Jolink WMT, Schreuder FHBM, van Zwet EW, van Buchem MA, van Osch MJP, Terwindt GM, Klijn CJM, van Walderveen MAA, Wermer MJH. Cerebellar Superficial Siderosis in Cerebral Amyloid Angiopathy. *Stroke*. 2021 Sep 20:STROKEAHA121035019. doi: 10.1161/STROKEAHA.121.035019.
6. Koemans EA, Voigt S, Rasing I, et al. Striped occipital cortex and intragyral haemorrhage: Novel magnetic resonance imaging markers for cerebral amyloid angiopathy. *International journal of stroke: official journal of the International Stroke Society*. 2021:1747493021991961.
7. Koemans EA, Voigt S, Rasing I, et al. Migraine With Aura as Early Disease Marker in Hereditary Dutch-Type Cerebral Amyloid Angiopathy. *Stroke*. 2020;51(4):1094-1099. doi:10.1161/STROKEAHA.119.028170.
8. Koemans EA, van Etten ES, van Opstal AM, et al. Innovative Magnetic Resonance Imaging Markers of Hereditary Cerebral Amyloid Angiopathy at 7 Tesla. *Stroke*. 2018;49(6):1518-1520. doi:10.1161/STROKEAHA.117.020302.

Other publications

1. Schipper MR, Vlegels N, van Harten TW, Rasing I, Koemans EA, Voigt S, Luca A, Kaushik K, van Etten ES, van Zwet EW, Terwindt GM, Biessels GJ, van Osch MJ, van Walderveen MA, Wermer MJ. Microstructural white matter integrity in relation to vascular reactivity in Dutch-type hereditary cerebral amyloid angiopathy. *J Cereb Blood Flow Metab*. 2023 Dec;43(12):2144-2155. doi: 10.1177/0271678X231200425.



2. van Harten TW, Koemans EA, Voigt S, Rasing I, van Osch MJP, van Walderveen MAA, Wermer MJH. Quantitative measurement of cortical superficial siderosis in cerebral amyloid angiopathy. *Neuroimage Clin.* 2023;38:103447. doi: 10.1016/j.nicl.2023.103447. Epub 2023 Jun 1. PMID: 37270873
3. Voigt S, Koemans EA, Rasing I, van Etten ES, Terwindt GM, Baas F, Kaushik K, van Es ACGM, van Buchem MA, van Osch MJP, van Walderveen MAA, Klijn CJM, Verbeek MM, van der Weerd L, Wermer MJH. Minocycline for sporadic and hereditary cerebral amyloid angiopathy (BATMAN): study protocol for a placebo-controlled randomized double-blind trial. *Trials.* 2023 Jun 5;24(1):378. doi: 10.1186/s13063-023-07371-4.
4. van Harten TW, van Rooden S, Koemans EA, van Opstal AM, Greenberg SM, van der Grond J, Wermer MJH, van Osch MJP. Impact of region of interest definition on visual stimulation-based cerebral vascular reactivity functional MRI with a special focus on applications in cerebral amyloid angiopathy. *NMR Biomed.* 2023 Jul;36(7):e4916. doi: 10.1002/nbm.4916. Epub 2023 Mar 29. PMID: 36908068.
5. De Kort AM, Kuiperij HB, Marques TM, Jäkel L, van den Berg E, Kersten I, van Berckel-Smit HEP, Duering M, Stoops E, Abdo WF, Rasing I, Voigt S, Koemans EA, Kaushik K, Warren AD, Greenberg SM, Brinkmalm G, Terwindt GM, Wermer MJH, Schreuder FHBM, Klijn CJM, Verbeek MM. Decreased Cerebrospinal Fluid Amyloid β 38, 40, 42, and 43 Levels in Sporadic and Hereditary Cerebral Amyloid Angiopathy. *Ann Neurol.* 2023 Jun;93(6):1173-1186. doi: 10.1002/ana.26610.
5. Voigt S, Amlal S, Koemans EA, Rasing I, van Etten ES, van Zwet EW, van Buchem MA, Terwindt GM, van Walderveen MA, Wermer MJ. Spatial and temporal intracerebral hemorrhage patterns in Dutch-type hereditary cerebral amyloid angiopathy. *Int J Stroke.* 2022 Aug;17(7):793-798. doi: 10.1177/17474930211057022.
7. Wiegertjes K, Voigt S, Jolink WMT, Koemans EA, Schreuder FHBM, van Walderveen MAA, Wermer MJH, Meijer FJA, Duering M, de Leeuw FE, Klijn CJM. Diffusion-Weighted Lesions After Intracerebral Hemorrhage: Associated MRI Findings. *Front Neurol.* 2022 Jun 15;13:882070. doi: 10.3389/fneur.2022.882070.
8. van Etten ES, Kaushik K, Jolink WMT, Koemans EA, Ekker MS, Rasing I, Voigt S, Schreuder FHBM, Cannegieter SC, Rinkel GJE, Lijfering WM, Klijn CJM, Wermer MJH. Trigger Factors for Spontaneous Intracerebral Hemorrhage: A Case-Crossover Study. *Stroke.* 2022 May;53(5):1692-1699. doi: 10.1161/STROKEAHA.121.036233.
9. Voigt S, de Kruijff PC, Koemans EA, Rasing I, van Etten ES, Terwindt GM, van Osch T, van Buchem M, van Walderveen MAA, Wermer MJH. Cerebellar hemorrhages in patients with Dutch-type cerebral amyloid angiopathy. *Int J Stroke.* 2021 Aug 24;17474930211043663. doi: 10.1177/17474930211043663.
10. Rasing I, Voigt S, Koemans EA, van Zwet EW, de Kruijff PC, van Harten TW, van Etten ES, van Rooden S, van der Weerd L, van Buchem MA, van Osch MJP, Greenberg SM, van Walderveen MAA, terwindt GM, Wermer MJH. Occipital Cortical Calcifications in Cerebral Amyloid Angiopathy. *Stroke* 2021;Strokeaha120033286.
11. Wiegertjes K, Jansen MG, Jolink WM, Duering M, Koemans EA, Schreuder FH, Tuladhar AM, Wermer MJ, Klijn CJ, de Leeuw FE. Differences in cerebral small vessel disease magnetic resonance imaging markers between lacunar stroke and non-Lobar intracerebral hemorrhage. *Eur Stroke J.* 2021 Sep;6(3):236-244. doi: 10.1177/23969873211031753.

Dankwoord

Dit proefschrift had niet kunnen bestaan zonder de hulp van een groot aantal mensen, en ik wil deze kans dan ook graag benutten om hen te bedanken.

Allereerst wil ik alle proefpersonen en patiënten bedanken zonder wie het CAA onderzoek nooit mogelijk was geweest. Bedankt voor jullie inzet en vertrouwen in ons. Ik sta steeds versteld van jullie toewijding en moed; door jullie bijdrage komen we steeds dichterbij het ontrafelen van deze ziekte. Graag wil ik mijn promotor, professor Marieke Wermer, en co-promotoren, professor Gisela Terwindt en dr. Marianne van Walderveen, bedanken. Marieke, als 20-jarige mocht ik bij jou komen ontdekken wat onderzoek was. Dank je wel voor alle begeleiding de afgelopen jaren, waarin ik steeds mocht putten uit jouw eindeloze kennis en altijd kon rekenen op aanmoediging. Gisela, bedankt voor al je hulp en advies. Jouw drive en expertise op het gebied van D-CAA en wetenschappelijk onderzoek in het algemeen zijn een grote inspiratiebron. Marianne, dank je wel voor alle uren en alle scans die we samen hebben bekeken. Jouw scherpe oog en heeft me leren ontdekken en door jouw begeleiding, uitleg en geduld kon ik steeds weer verder kijken en steeds meer leren.

Steve and Susanne, thank you for your guidance during my time in Boston and afterwards. Because of your mentorship I was able to grow, both personally and in the international CAA research world.

Zonder mijn collega's was dit proefschrift waarschijnlijk nooit afgekomen. Ik wil in het bijzonder mijn paranymfen bedanken, Sabine en Ingeborg. Of we nu op kantoor, bij de 7T of in de vriezer waren, met jullie was het werk een feestje en met zijn drieën overwonnen we menig struikelblok. Sabine, mijn steun en toeverlaat op de K5. Ik bewonder hoe jij denkt en hoe jij bent, dank je wel dat ik altijd op je mag leunen en van je mag leren. Ingeborg, ik bewonder hoe jij alle ballen in je leven schijnbaar moeiteloos hoog houdt, en daarnaast toch altijd tijd vindt voor anderen, waaronder voor mij. Dank jullie wel dat ik deel uit mag maken van onze drie-eenheid, en dat jullie me bij willen staan als paranymfen.

Thijs, bedankt voor alle uren achter de 3T en 7T, waar je me alles leerde over 'shimming' en 'ghost brains', en voor alle uren waarin je me met eindeloos geduld en eindeloze expertise wegwijs hebt gemaakt in de wondere wereld van MRI en imaging tools. Ellis, dank je wel dat ik in jouw voetsporen mag volgen, dat ik altijd met je mag sparren en je om hulp mag vragen. Kanishk en Reinier, jullie enthousiasme en nieuwe inzichten hebben het onderzoek tot nieuwe hoogtes getild. Bedankt voor alles wat ik van en met jullie heb mogen leren. De rest van de CAA onderzoeksgroep, bedankt



voor alle overleggen, congressen, koffiemomenten en vooral de fijne samenwerking van de afgelopen jaren. Mijn lieve kantoorgenoten Marijke, Truc My, Anne Sabine en Hine: van planken tot ThuRsdag, door jullie was promoveren een team effort waarin ik me nooit alleen voelde. Bedankt voor alle uren die ik met jullie heb mogen doorbrengen binnen de beperkte vierkante meters van K5-103.

Lieve Flóri en Jeske, een vriendschap zoals die van jullie maakt dat je alles aankan. Ik ben enorm blij met en dankbaar voor jullie. Lief Rood, jullie zijn er altijd voor me in goede en minder goede tijden. Bedankt dat ik deel uit mag maken van jullie wonderlijke levens. Lieve Parastoe en Janneke, samen hebben we de opleiding geneeskunde voltooid, en hieruit is een sterke band gegroeid. Bedankt dat jullie altijd voor me klaar staan. Lieve Lisa en Michel, dank jullie wel voor jullie jaren aan vriendschap, ik weet zeker dat er nog heel veel gaan volgen.

In het bijzonder wil ik mijn ouders bedankten, voor alle onvoorwaardelijke steun en liefde. Dankzij jullie luisterend oor, aanmoediging en onwankelbare geloof in mij ben ik waar ik nu ben. Ik ben er trots op jullie dochter te mogen zijn. Willem, mijn slimme grote broer en de eerste MD, PhD in onze familie: jouw goede voorbeeld doet volgen! Mijn opa Jaap, de grootste creatieve geest die ik ken en mijn grote inspiratiebron: dank je wel voor al je bemoedigende woorden en luisterend oor.

De laatste woorden van dit proefschrift zijn voor Robin. Dank je wel voor je eindeloze steun, humor en liefde. Je kent me niet anders dan dat ik aan dit proefschrift werk, dus ook bedankt voor je onuitputtelijke geduld. Maar vooral bedankt voor jou.