



Universiteit
Leiden
The Netherlands

Persisting corneal edema after uncomplicated cataract surgery

Lahme, L.; Baydoun, L.; Glitz, B.; Uhlig, C.E.; Eter, N.; Alnawaiseh, M.

Citation

Lahme, L., Baydoun, L., Glitz, B., Uhlig, C. E., Eter, N., & Alnawaiseh, M. (2020). Persisting corneal edema after uncomplicated cataract surgery. *Ophthalmologe*, 117(8), 802-805.
doi:10.1007/s00347-020-01041-5

Version: Publisher's Version
License: [Creative Commons CC BY 4.0 license](https://creativecommons.org/licenses/by/4.0/)
Downloaded from: <https://hdl.handle.net/1887/3182860>

Note: To cite this publication please use the final published version (if applicable).

Ophthalmologie 2020 · 117:802–805
<https://doi.org/10.1007/s00347-020-01041-5>
 Online publiziert: 3. März 2020
 © Der/die Autor(en) 2020



Larissa Lahme · Lamis Baydoun · Barbara Glitz · Constantin E. Uhlig · Nicole Eter · Maged Alnawaiseh

Klinik für Augenheilkunde, Universitätsklinikum Münster, Münster, Deutschland

Persistierendes Hornhautödem nach unkomplizierter Kataraktoperation

Anamnese und Untersuchung

Vorstellig wurde ein 86-jähriger Patient mit linksseitiger Visusminderung am Oculus melior nach einer 4 Wochen zuvor komplikationslos erfolgten Kataraktoperation. Der Patient berichtete von einem direkt nach der Operation einsetzenden und im Verlauf zunehmenden diffusen Nebelsehen ohne Schmerzen. Als postoperative Therapie erhielt der Patient Dexamethason-Augentropfen (AT) 5-mal täglich und Dexamethason-Augensalbe (AS) zur Nacht (URSAPHARM Arzneimittel GmbH, Saarbrücken, Deutschland). Bei dem Patienten bestand rechtsseitig eine Amblyopie. Die 3 Wochen zuvor rechtsseitig erfolgte Kataraktoperation war

komplikationslos verlaufen. Der Visus vor Kataraktoperation betrug bestkorrigiert rechts Handbewegung (HBW) und links 0,4. Vorbestehende Hornhautpathologien wie Cornea guttata lagen nicht vor. Die allgemeine Anamnese war bis auf Vorhofflimmern blande. Bei der Vorstellung in unserer Klinik lag der Visus rechtsseitig bei 0,05 und linksseitig bei HBW. Der applanatorisch gemessene Augeninnendruck lag am rechten Auge bei 16 und am linken Auge bei 24 mmHg. Spaltlampenbiomikroskopisch zeigte sich rechtsseitig ein regelrechter postoperativer Befund, während am linken Auge bei ansonsten reizarmem intraokularem Befund ein diffuses stromales Hornhautödem mit Descemet-Falten vorlag (Abb. 1). Rechtsseitig lag die Netz-

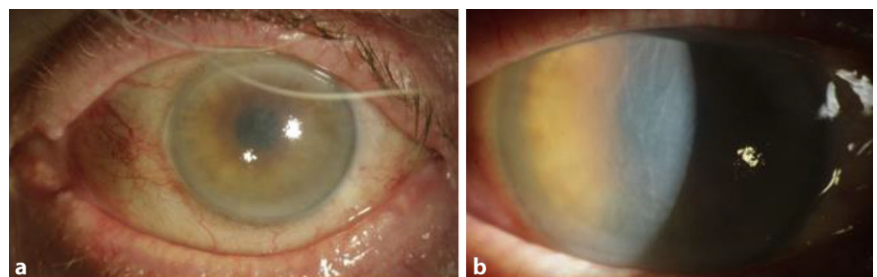


Abb. 1 ▲ Spaltlampenbilder des linken Auges: a) vorderer Augenabschnitt, b) vergrößerte Aufnahme der Hornhaut mit diffusem Hornhautödem bei Erstvorstellung

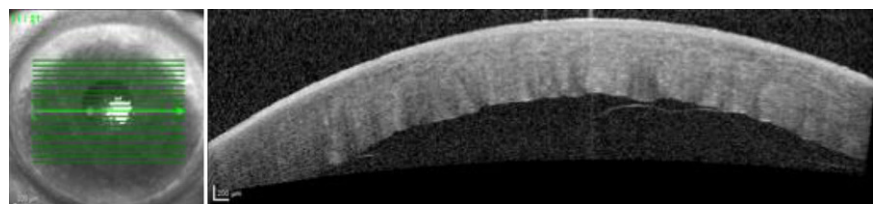


Abb. 2 ▲ Optische Kohärenztomographie (OCT) der Hornhaut des linken Auges bei Erstvorstellung: Descemet-Membran-Ablösung

haut fundoskopisch an, linksseitig war die Netzhautbeurteilung aufgrund der Hornhautsituation nur sonographisch möglich und zeigte einen regelrechten Befund. Aufgrund des vorliegenden Befundes verordneten wir zusätzlich eine entquellende und drucksenkende Therapie mit Omni Sorb AT (OmniVision, Puchheim, Deutschland) 4-mal täglich

und Latanoprost AT zur Nacht. Bei der nächsten Kontrolle nach 5 Tagen zeigte sich jedoch bei nun normotoner Tensionlage ein morphologisch unveränderter Befund ohne Visusverbesserung.

Spezielle Diagnostik

Aufgrund der ausbleibenden Besserung unter den oben aufgeführten konservativen Maßnahmen führten wir eine optische Kohärenztomographie (OCT) der Hornhaut durch. Der OCT-Befund zeigte eine Descemet-Membran-Ablösung (**Abb. 2**).

Wie lautet Ihre Diagnose?

Therapie und Verlauf

Es erfolgte eine operative Versorgung mittels Gaseingabe in die Vorderkammer nach chirurgischer Iridektomie. Postoperativ war die Descemet-Membran (DM) superior anliegend, inferior bestand zunächst weiterhin eine Descemet-Membran-Ablösung, sodass ein Re-Bubbling erfolgte. Danach zeigte sich ein zufriedenstellender Befund mit Descemet-Anlage. Im Verlauf zeigte sich im Rahmen der zunehmenden Aufklärung der Hornhaut ein kontinuierlicher Visusanstieg bis zu einem Visus von 1,0 (**Abb. 3**).

Diskussion

Descemet-Membran-Ablösungen nach Kataraktoperation stellen eine seltene (0,5%), aber potenziell visusbedrohende Komplikation dar [1]. Sie wurde erstmals 1928 von Samuels beschrieben [19]

und ereignet sich, wenn es zu einem Trauma mit Defekt im Bereich der Pre-Descemet-Membran kommt und die einströmende Flüssigkeit den Descemet-Membran-Endothel-Komplex vom Hornhautstroma separiert [1]. Postoperative Descemet-Membran-Ablösungen treten am häufigsten nach Kataraktoperationen auf [9, 11, 12, 15], sind aber auch nach Trabekulektomien [23], Iridektomien [9] und Pars-plana-Vitrektomien [10] beschrieben [1]. Descemet-Membran-Ablösungen können durch eine unbeabsichtigte Injektion von Luft, Kochsalzlösung, Viskoelastikum oder Antibiotika in den Pre-Descemet-Raum beispielsweise während der Irrigation-Aspiration, stromalen Hydratation, intrakameralen Antibiotikaeingabe oder Insertion der Intraokularlinse, durch eine weiter anterior platzierte korneale Inzision und durch die Verwendung von stumpfen Messern entstehen [4, 6, 17, 1, 13, 14]. Als präoperativer Risi-

kofaktor werden zudem vorbestehende endotheliale Pathologien v. a. bei bilateralen Descemet-Membran-Ablösungen diskutiert [5, 8, 22]. Bei dem hier beschriebenen Fall wurde die Descemet-Membran-Ablösung 5 Wochen nach erfolgter unkomplizierter Kataraktoperation festgestellt. Die Angaben zum Zeitpunkt der Diagnosestellung variieren in der Literatur. In einer Arbeit von Ti et al. wurden die Descemet-Membran-Ablösungen etwa zur Hälfte intra- und zur Hälfte postoperativ festgestellt [22]. Sukhija et al. haben den Großteil der Descemet-Membran-Ablösungen postoperativ diagnostiziert [21]. Auch die Angaben in der Literatur bezüglich der Latenz bis zum Auftreten einer Descemet-Membran-Ablösung nach unkomplizierter Kataraktoperation weisen ebenfalls eine große Variabilität von Wochen bis Monaten auf [3, 7, 16, 20]. Als ein wichtiges Anzeichen wird hier ein Stromaödem am ersten post-

Zeitpunkt post-OP	Spaltlampefoto	Optische Kohärenztomographie der Hornhaut		Visus
2 Wochen				0,5
1 Monat				0,9
4 Monate				1,0

Abb. 3 ◀ Postoperative Untersuchungsergebnisse 2 Wochen (a, d), 1 Monat (b, e) und 4 Monate (c, f) nach der Operation

operativen Tag beschrieben [21, 22]. Die optische Kohärenztomographie ist wie in diesem Fall zur Diagnosestellung und zum Monitoring des Therapieerfolgs sinnvoll einsetzbar.

» Diagnose: Descemet-Membran-Ablösung nach Kataraktoperation

Lokalisierte begrenzte Ablösungen der Descemet-Membran nahe der Parazentese kommen in etwa 45% der Kataraktoperationen vor und beeinflussen für gewöhnlich den postoperativen Visus nicht [2]. In der Regel kommt es zur Spontananheftung in den ersten postoperativen Tagen [1]. Bei großflächigeren Ablösungen besteht abhängig von der Ausdehnung der Ablösung und der Lokalisation neben der konservativen Therapie mit hyperosmolaren und steroidhaltigen Augentropfen die Möglichkeit zur operativen Therapie [18]. Zur Einschätzung, wann eine operative Therapie mit beispielsweise Gasinjektion in die Vorderkammer erfolgen soll, gibt es u. A. die Klassifikationen von Mackool und Holtz und Samarawickrama et al. Mackool und Holtz teilen die Descemet-Membran-Ablösungen abhängig von dem Abstand der Descemet-Membran vom darüber liegenden Stroma in planare (< 1 mm) und nichtplanare (> 1 mm) ein. Sie empfehlen, nichtplanare Descemet-Membran-Ablösungen aufgrund einer sehr geringen Spontananlagerate mittels Gaseingabe zu operieren und planare hingegen zunächst konservativ zu therapieren [9]. Samarawickrama et al. unterteilen die Descemet-Membran-Ablösungen in periphere und zentrale und empfehlen ein konservatives Vorgehen, wenn die visuelle Achse nicht betroffen ist, und eine Lufteingabe bei zentralen Descemet-Membran-Ablösungen [18]. In dem hier präsentierten Fall wurde aufgrund der Ausdehnung der Descemet-Membran-Ablösung und der Oculus-melior-Situation nach kurzzeitigem konservativem Therapieversuch ohne signifikante Besserung und bereits länger bestehender Problematik zeitnah die oben geschilderte Operation durchgeführt. Länger bestehende De-

scemet-Membran-Ablösungen können aufgrund von Fibrosierungen der Descemet-Membran und einer zunehmenden stromalen Ödematisierung zu erschweren Operationsbedingungen führen [1].

Fazit für die Praxis

Bei einer Hornhautdekomensation nach einer unkomplizierten Kataraktoperation sollte differenzialdiagnostisch an eine Descemet-Membran-Ablösung gedacht werden. Zur Diagnosestellung und zur Verlaufsbeurteilung ist die OCT hilfreich.

Korrespondenzadresse



Larissa Lahme
Klinik für Augenheilkunde,
Universitätsklinikum Münster
Domagkstr. 15, 48149 Münster,
Deutschland
Larissa.lahme@ukmuenster.de

Funding. Open Access funding provided by Projekt DEAL.

Einhaltung ethischer Richtlinien

Interessenkonflikt. L. Lahme, L. Baydoun, B. Glitz, C.E. Uhlig, N. Eter und M. Alnawaiseh geben an, dass kein Interessenkonflikt besteht.

Für diesen Beitrag wurden von den Autoren keine Studien an Menschen oder Tieren durchgeführt. Für die aufgeführten Studien gelten die jeweils dort angegebenen ethischen Richtlinien. Für Bildmaterial oder anderweitige Angaben innerhalb des Manuskripts, über die Patienten zu identifizieren sind, liegt von ihnen und/oder ihren gesetzlichen Vertretern eine schriftliche Einwilligung vor.

Open Access. Dieser Artikel wird unter der Creative Commons Namensnennung 4.0 International Lizenz veröffentlicht, welche die Nutzung, Vervielfältigung, Bearbeitung, Verbreitung und Wiedergabe in jeglichem Medium und Format erlaubt, sofern Sie den/die ursprünglichen Autor(en) und die Quelle ordnungsgemäß nennen, einen Link zur Creative Commons Lizenz beifügen und angeben, ob Änderungen vorgenommen wurden.

Die in diesem Artikel enthaltenen Bilder und sonstiges Drittmaterial unterliegen ebenfalls der genannten Creative Commons Lizenz, sofern sich aus der Abbildungslegende nichts anderes ergibt. Sofern das betreffende Material nicht unter der genannten Creative Commons Lizenz steht und die betreffende Handlung nicht nach gesetzlichen Vorschriften erlaubt ist, ist für die oben aufgeführten Weiterverwendungen des Materials die Einwilligung des jeweiligen Rechteinhabers einzuholen.

Weitere Details zur Lizenz entnehmen Sie bitte der Lizenzinformation auf <http://creativecommons.org/licenses/by/4.0/deed.de>.

Literatur

- Al-Mezaine HS (2010) Descemet's membrane detachment after cataract extraction surgery. *Int Ophthalmol* 30(4):391–396
- Anderson CJ (1993) Gonioscopy in no-stitch cataract incisions. *J Cataract Refract Surg* 19(5):620–621
- Bhatia HK, Gupta R (2016) Delayed-onset descemet membrane detachment after uneventful cataract surgery treated by corneal venting incision with air tamponade: a case report. *BMC Ophthalmol* 16:35. <https://doi.org/10.1186/s12886-016-0212-6>
- Bhattacharjee H, Bhattacharjee K, Medhi J, Altaf A (2008) Descemet's membrane detachment caused by inadvertent vancomycin injection. *Indian J Ophthalmol* 56(3):241–243
- Chiu L, Tseng H (2018) Descemet's membrane detachment following uneventful phacoemulsification surgeries. *Medicine (Baltimore)* 97(15):e444. <https://doi.org/10.1097/MD.00000000000010444>
- Chow VW, Agarwal T, Vajpayee R, Jhanji V (2013) Update on diagnosis and management of Descemet's membrane detachment. *Curr Opin Ophthalmol* 24(4):356–361
- Couch S, Baratz K (2009) Delayed, bilateral Descemet's membrane detachments with spontaneous resolution: implications for nonsurgical treatment. *Cornea* 28(10):1160–1163
- Fang JP, Amesur KB, Baratz KH (2003) Preexisting endothelial abnormalities in bilateral postoperative Descemet membrane detachment. *Arch Ophthalmol* 121(6):903–904
- Mackool RJ, Holtz SJ (1977) Descemet membrane detachment. *Arch Ophthalmol* 95(3):459–463
- Macasai M, Gainer K, Chisholm L (1998) Repair of Descemet's membrane detachment with perfluoropropane (C3F8). *Cornea* 17(2):129–134
- Mahmood MA, Teichmann KD, Tomey KF, Al-Rashed D (1998) Detachment of Descemet's membrane. *J Cataract Refract Surg* 6(24):827–833
- Makley TA, Keates RH (1980) Detachment of Descemet's membrane (an early complication of cataract surgery). *Ophthalmic Surg* 11(3):189–191
- Mannan R, Jhanji V, Sharma N, Titiyal JS, Vajpayee RB (2007) Intracameral C3F8 injection for Descemet membrane detachment after phacoemulsification in deep anterior lamellar keratoplasty. *Cornea* 26(5):636–638
- Mannan R, Pruthi A, Om Parkash R, Jhanji V (2011) Descemet membrane detachment during foldable Intraocular lens implantation. *Eye Contact Lens* 37(2):106
- Marcon AS, Rapuano CJ, Jones MR, Laibson PR, Cohen EJ (2002) Descemet's membrane detachment after cataract surgery: management and outcome. *Ophthalmology* 109(12):2325–2330
- Morkin MI, Hussain RM, Young RC, Ravin T, Dubovy SR, Alfonso EC (2014) Unusually delayed presentation of persistent Descemet's membrane tear and detachment after cataract surgery. *Clin Ophthalmol* 8:1629–1632
- Payne T (1978) Dull knives and Descemet's membrane detachments. *Arch Ophthalmol* 96(3):542–542
- Samarawickrama C, Beltz J, Chan E (2016) Descemet's membrane detachments post cataract

surgery: a management paradigm. *Int J Ophthalmol* 9(12):1839–1842

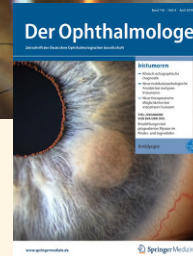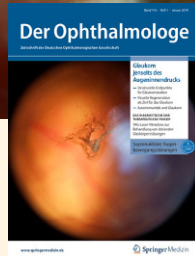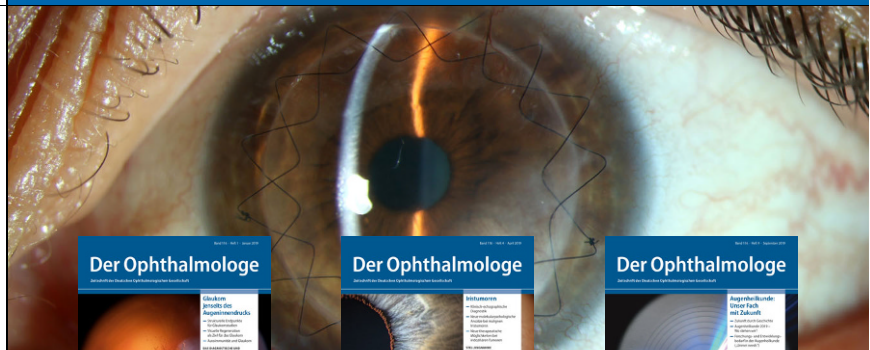19. Samuels B (1928) Detachment of Descemet's membrane. *Trans Am Ophthalmol Soc* 26:427–437

20. Stewart CM, Li F, McAlister JC (2011) Late-onset persistent Descemet's membrane detachment following uncomplicated clear corneal incision cataract surgery. *Clin Experiment Ophthalmol* 39(2):171–174

21. Sukhija J, Ram J, Kaushik S, Gupta A (2010) Descemet's membrane detachment following phacoemulsification. *Ophthalmic Surg Lasers Imaging Retina* 41(5):512–517

22. Ti S-E, Chee S-P, Tan DTH, Yang Y-N, Shuang SL (2013) Descemet membrane detachment after phacoemulsification surgery: risk factors and success of air bubble tamponade. *Cornea* 32(4):454

23. Wigginton SA, Jungschaffer DA, Lee DA (2000) Postoperative Descemet membrane detachment with maintenance of corneal clarity after trabeculectomy. *J Glaucoma* 9(2):200–202



Leitthemenübersicht von *Der Ophthalmologe*

Der Ophthalmologe bietet Ihnen jeden Monat umfassende und aktuelle Beiträge zu interessanten Themenschwerpunkten aus allen Bereichen der Augenheilkunde.

Rückblick – 2019

- 01/19 Glaukom jenseits des Augennendrucks
- 02/19 Neurotrophe Keratopathie
- 03/19 Therapie der Fuchs-Endotheldystrophie mittels DMEK
- 04/19 Iristumoren
- 05/19 Komplexe Glaukome mit hohem Behandlungsrisiko
- 06/19 Myopie - Epidemiologie, Pathomechanismen und Prävention
- 07/19 Originalien
- 08/19 OCT-Angiographie und systemische Erkrankungen
- 09/19 Augenheilkunde: unser Fach mit Zukunft
- 10/19 Schwere Flüssigkeiten in der Netzhautchirurgie
- 11/19 Makulaformen und andere Makulopathien
- 12/19 Augenverletzungen durch Feuerwerks- und Knallkörper

Rückblick & Vorschau – 2020

- 01/20 Originalien
- 02/20 Periokuläres Basalzellkarzinom
- 03/20 Maximalinvasive Vorderabschnittschirurgie im Kindesalter
- 04/20 Qualitätssicherung bei der IVOM
- 05/20 Der Femtosekundenlaser in der Kataraktchirurgie
- 06/20 Personalisierte Medizin in der Behandlung von Augentumoren
- 07/20 SARS-CoV-2-Infektion und Auge
- 08/20 Space-Eye-Disease: Weltall, Auge und Glaukom
- 09/20 Retinologische Notfälle - das richtige Timing
- 10/20 Künstliche Intelligenz in der Augenheilkunde
- 11/20 Vergleichende Gegenüberstellung von Seh- und Hörbahn
- 12/20 Mikrochirurgische Operationstechniken aus ophthalmopathologischer Sicht

(Änderungen vorbehalten)

SpringerMedizin.de bietet Ihnen Zugang zu allen elektronisch verfügbaren Ausgaben Ihrer Zeitschrift – unabhängig davon, seit wann Sie die Zeitschrift abonniert haben.

Alle Inhalte der Zeitschrift finden Sie unter www.springermedizin.de/der-ophthalmologe